# MRI Features of Cortical Desmoid in Acute Knee Trauma

Renata La Rocca Vieira[1]
Jenny T. Bencardino[1]
Zehava Sadka Rosenberg[1]
George Nomikos[2]

[1]Department of Radiology, New York University Hospital for Joint Diseases, 301 E 17th St., 6th Fl., New York, NY 10003-3899. Address correspondence to R. La Rocca Vieira (relarocca@gmail.com).

[2]Department of Radiology, Georgetown University Hospital, Washington, DC.

*AJR* 2011; 196:424–428

- Sinónimos:
    - Desmoide cortical (DC), justacortical, do periósteo
    - Defeito supracondiliano femural interno
    - Defeito femoral metafisário distal
    - Irregularidade cortical femoral distal
    - Irregularidade cortical avulsiva
- Lesões osteofibrosas reactivas
- Esqueleto imaturo
- Podem ser bilaterais
- Patogénese
    - Tracção tendinosa condicionando defeito cortical
    - Reparação fibrosa subsequente

- Localização
    - Na inserção do tendão do grande aductor ou na origem do tendão do gémeo interno

- Relação com lesão crónica e repetitiva

- Podem estar relacionados com episódio traumático agudo

## Objectivos

- Descrição das caracteristicas em RM dos DC associados a traumatismo agudo do joelho

# Material e Métodos

- Periodo 1 ano
    - 11 doentes
    - 9 -16 A
- História traumática aguda do joelho (<4 semanas)
- RM: sequências DP e T2 FS nos planos axial, coronal e sagital
- Avaliação: dimensões, IS, edema sub ou do periósteo, edema medular e relação com estruturas tendinosas

# Results

**TABLE 1: MRI Characteristics of Cortical Desmoids in Patients With Clinical History of Acute Trauma ($n$ = 11)**

| Characteristic | Result |
|---|---|
| Size | 8–10 mm |
| Signal characteristics | |
| Proton density–weighted images | Hypointense, isointense |
| T2-weighted fat-saturated images | Hyperintense |
| Prevalence of findings (%) | |
| Periosteal and subperiosteal edema | 100 (11) |
| Bone marrow edema | 81.8 (9) |
| Abnormality of medial head of gastrocnemius | 100 (10) |
| Abnormality of adductor magnus | 9 (1) |

Note—Values in parentheses are numbers of patients.

- Radiografia
- Irregularidade ou defeito com esclerose
- Classificação de Resnick: Côncavo ou Proliferativo
    - reflectem respostas variadas ao mecanismo de tracção
- Localização: sempre supracondiliano interno

- RM
- Irregularidade cortical
- Hipo/isointenso em DP e hiper em T2
- Periostite /edema

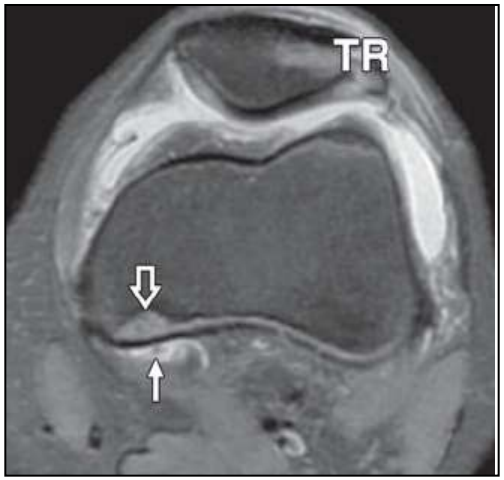


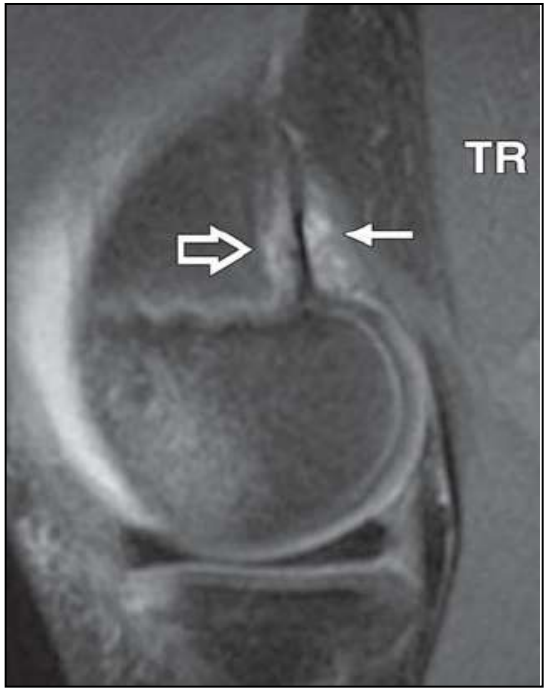


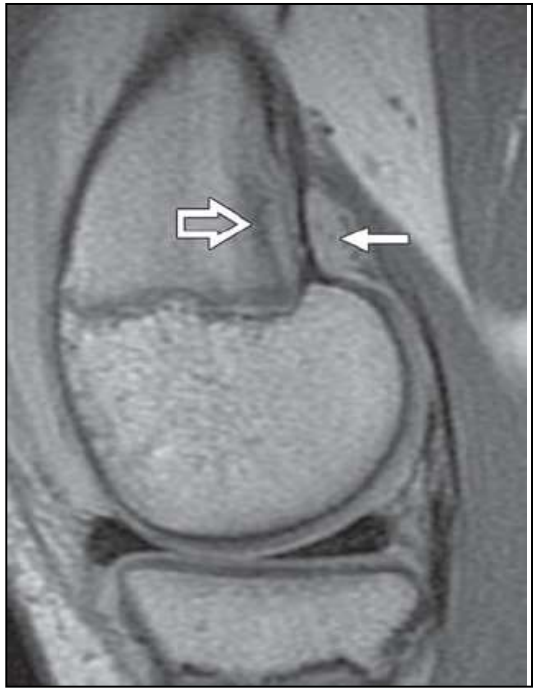

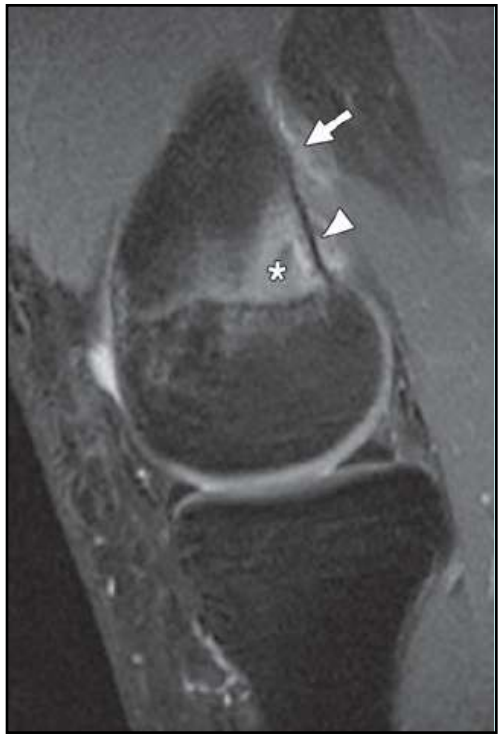

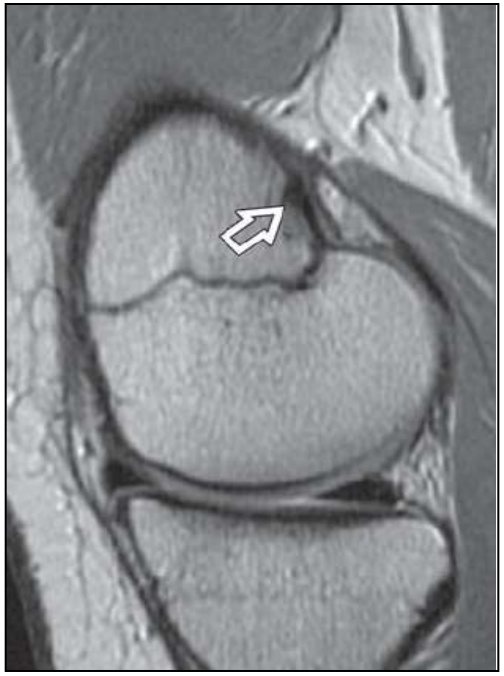

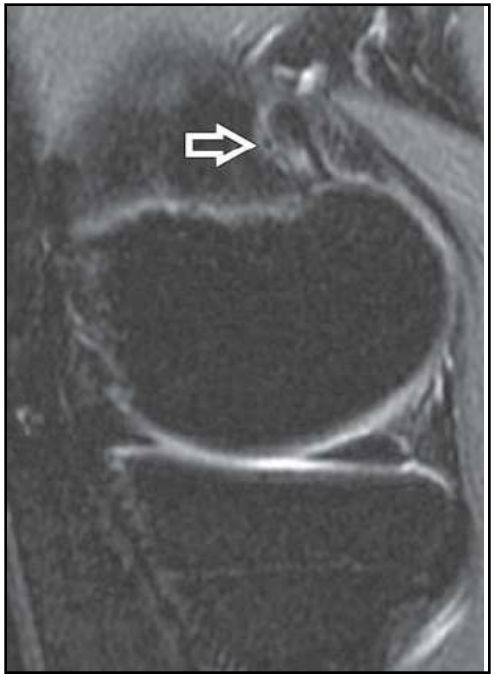

# Diagnóstico diferencial

- Defeito fibroso da cortical
- Faixa femoral posterior distal
- Osteossarcoma paraosteal

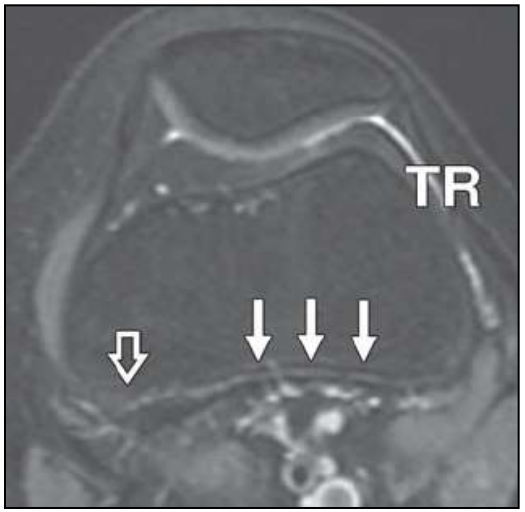

# Conclusões

- RM: sinais frequentes nos DC em associação com traumatismo recente :
    - Edema medular
    - Periostite
    - Edema intra e peritendinoso – gémeo interno /grande aductor
- Suportam a hipótese que o DC representa um estado agudo de remodelação óssea
- DC sem edema estará em relação com lesão de tracção já cicatrizada